Джон Мью
Мальокклюзия зубов: ортотропический подход

Москва

ГАРКОММ®

2018

УДК 616.314-089.23
ББК 56.68

М96 Мальокклюзия зубов: ортотропический подход / Джон Мью ; пер. с англ. – М.: ТАРКОММ, 2018. – 247 с.: ил., фот.
ISBN 978-5-9904067-0-4 УДК 616.314-089.23
ББК 56.68

Джон Мью — легендарный британский ортодонт, на протяжении многих десятилетий экспериментирующий в области раннего лечения неправильного прикуса. В 1950-х годах он был первым западным стоматологом, посетившим ГДР и перенявшим идеи Рольфа Френкеля. С тех пор его увлечение превентивной ортодонтией переросло в философию «лицевой ортотропии», нашедшей своих последователей по всему миру.

В книге «Мальокклюзия зубов: ортотропический подход» Джон Мью подробно описал свой клинический и исследовательский опыт. В первой части книги разбираются ключевые антропологические и клинические работы, посвящённые лицевому росту; рассматривается связь неправильного прикуса с эстетикой лица, психоэмоциональным статусом ребёнка и функцией дыхания. Вторая часть книги иллюстрирует альтернативный метод раннего лечения, разработанный автором.

Идеи Джона Мью позволят специалистам шире взглянуть на проблему неправильного прикуса. А приведённые клинические случаи и практические советы будут полезны как начинающим, так и опытным ортодонтам и детским стоматологам.

Читателям рекомендуется ознакомиться с самой актуальной информацией относительно методов диагностики, тактик проведения вмешательств и выявления дозировки лекарственных средств. Ни Издатель, ни Автор не несут ответственности за любой ущерб, связанный с любым использованием материала, представленного в данной книге.

Все права защищены. Ни одна часть данного издания не может быть воспроизведена в любой форме и любыми средствами без письменного разрешения владельцев авторских прав.

ISBN 978-5-9904067-0-4 © Издание на русском языке, перевод на русский язык, оформление, вёрстка. ООО «ТАРКОММ», 2018.

«Идеи Джона Мью о природе неправильного прикуса должны были быть услышаны ещё десятки лет назад, когда он впервые начал говорить об этом. Пора прислушаться к его словам и начать применять его идеи на практике».

Бэрри Рефаэль, президент Ассоциации ортодонтов штата, США

«Это единственная книга, в которой в деталях описываются причины неправильного прикуса. Предложенная Джоном Мью концепция лечения позволяет добиться гармоничной лицевой эстетики, улучшения дыхания и предотвращения развития ночного апноэ. Эта книга открывает новую эру постретрузионной ортодонтии».

Уильям Хэнг, частная ортодонтическая практика, Калифорния, США

«Обязательно к прочтению каждому ортодонту, практикующему раннее лечение!»

Дерек Махони, частная ортодонтическая практика, Сидней, Австралия

Оглавление

Критика ортодонтической мысли 6

Список сокращений 7

Предисловие. Гордость и предубеждение 8

Глава 1. Причины неправильного прикуса 15

Глава 2. Направленность роста 33

Глава 3. Неправильный лицевой рост 39

Глава 4. Читая лица 54

Глава 5. Ранние признаки неправильного роста 88

Глава 6. Клинические исследования 97

Глава 7. Консультация, диагностика, планирование 129

Глава 8. Применение биоблоков 150

Глава 9. Повседневное лечение 180

Глава 10. Сложные случаи 202

Глава 11. Советы зубным техникам 230

Глава 12. Изменения в науке 234

Глава 13. Об авторе 239

Как много лет назад показал Bjork (рис. 1.2), патология прикуса у современного человека не соответствует нормальной кривой распределения. Он изучал распространённость наличия сагиттальной щели у шведских солдат и обнаружил, что в случаях её наличия патология не была сильно выражена, однако же, если присутствовала выраженная сагиттальная щель, то это были по-настоящему тяжёлые случаи. Это свидетельствует о том, что причина не только в определённом наборе генов, но и обусловлена другими факторами.

Если бы идеальный прикус и тяжёлые виды патологии окклюзии имели чёткие границы распространённости, мы бы могли с лёгкостью разделить эти случаи. Однако в ортодонтических отделениях наших институтов мы едва ли можем встретить пациентов с идеальным прикусом. По этой причине студенты вскоре начинают считать состояние неправильного прикуса и изменённые параметры лица нормой.

Генетическое или приобретённое

Нам очень важно понимать причины неправильного прикуса. Обусловлено ли его развитие генетически, влияют ли на его формирование внешние факторы или же причины в том и другом, а если верно последнее, то каково соотношение этих факторов? Я постоянно удивляюсь тому, что многие ортодонты готовы лечить, не имея ясного представления о причинах проблемы, с которой они сталкиваются. Таким образом, они рискуют лишь корректировать симптомы неправильного прикуса, а не лечить саму патологию.

Когда я спрашиваю ортодонтов, что именно, по их мнению, вызвало неправильный прикус в конкретном клиническом случае, они зачастую отвечают подобным образом: «неправильный прикус обусловлен сочетанием большой верхней челюсти и дистально расположенной нижней», но они не объясняют, почему появилось это несоответствие челюстей. Из подобного заключения следует, что заболевание имеет генетическую природу.

Однако большинство ортодонтов согласятся с тем, что врождённые виды патологии и травмы бывают причинами менее чем в 5% случаев неправильного прикуса, и мы можем отграничить подобные ситуации от большинства случаев, с которыми сталкиваемся в повседневной практике.

Чтобы лучше разобраться в проблеме, давайте сначала разберём концепцию генетической обусловленности, а затем концепцию экзогенной обусловленности неправильного прикуса.

Генетическая концепция

1. Данные цефалограмм.
2. Данные близнецовых исследований.
3. Оценка сходства детей и родителей.
4. Оценка смешанного наследования признаков.
5. Изменение в диете.
6. «Функциональная матрица».
7. Эволюционные изменения.
8. Изменения мягких тканей.

Экзогенная концепция

1. Мышечный тонус и мышечная активность.
2. Нарушение внутриротового баланса при постоянно открытом рте.
3. Парафункция мягких тканей.

Рассмотрим составляющие этих теорий в отдельности.

1. Данные цефалограмм

В 1938 г. Brodie проанализировал данные рентгенограмм, полученных за 6 лет до этого Downs, и признал, что «главным выводом данного анализа является очевидная невозможность изменить что-либо за пределами альвеолярного отростка челюстей» (Brodie, 1938). Этот вывод был позже подтверждён множеством исследований, в том числе недавними рандомизированными контролируемыми исследованиями (Tulloch, 2004; O'Brien и др., 2003). Вероятно, что это основная причина того, почему большинство практикующих ортодонтов и исследователей в настоящее время считают невозможным влиять на рост лицевого скелета для достижения клинически значимых результатов.

Насколько достоверны эти исследования? Желание систематизации данных ставит нас в зависимость от привычных нам двухмерных цефалограмм и цефалометрических исследований, которыми изобилует ортодонтическая литература второй половины прошлого столетия. Однако при ближайшем рассмотрении цефалометрических исследований мы сталкиваемся с амбивалентными фактами. К примеру, мы знаем, что благодаря шовному росту кости лицевого скелета в процессе развития перемещаются как отдельные блоки. Это приводит к значительному смещению костей, которое в итоге компенсируется их последующим дифференциальным ремоделированием.

Обычно основная часть кости растёт в одном направлении, а некоторые её области

Между тем мой второй ребёнок вскармливался совершенно по-другому. Я кормила его грудью до двух с половиной лет. Это был его выбор, а не мой собственный, так как он отвергал всякое детское питание — рис и пюре он отказывался есть наотрез. В возрасте около года он взял с чьей-то тарелки кусок картошки, это была его первая нормальная еда. Он так и не начал есть детское питание, а первой его пищей стала та, которую нужно было кусать и пережёвывать. Все стоматологи поражались его идеальным зубным рядам» (см. рис. 1.10 справа).

«В действительности открытый прикус его сестры не был чем-то необычным для нашей семьи. У меня, как и моего отца, также есть расстояние между верхними и нижними зубами, но у моего мужа прикус вполне нормальный. Мой материнский инстинкт подсказывал, что её открытый прикус был вызван неправильным способом глотания, который сформировался в течение 6 мес после отмены грудного вскармливания».

Конечно, это только обзор одного клинического случая, но он идеально отражает мою теорию, которую я высказал ещё 30 лет назад. Позже у меня был ещё один похожий случай:

«Я мать троих мальчиков 9, 6 и 4 лет. Двое старших сыновей проходят курсы ортотропического/ортодонтического лечения. Мой первый сын имеет выраженный III класс с обратным перекрытием, а средний сын имеет суженное нёбо — оба с раннего детства держали рот открытым (рис. 1.11 слева и посредине).

У моего младшего сына рот всегда был закрыт, и сейчас у него очень хороший прикус. Мне интересно, связано ли это с тем, каким образом происходило их кормление. Мои первые двое сыновей были крупными детьми, поэтому я кормила их грудью только до 4 мес, после чего они ели детское пюре с ложечки. Младшего я кормила грудью до 6 мес. Первой его едой был жареный картофель, который он самостоятельно держал в руке и ел, сначала обсасывая его. Он питался таким образом до того момента, пока не научился в 18 мес самостоятельно держать ложку». Отличие формы лица у младшего сына очевидно (рис. 1.11 справа).

Фрэдди Эддисон Майкл

Рис. 1.11. Отличия в форме лиц у братьев

Эти пять случаев не могут быть абсолютно доказательными, однако я не встречал других теорий, которые бы логически объясняли эту проблему. В завершение хотелось бы посоветовать стоматологам, а также всем остальным врачам своевременно предупреждать будущих мам о значимости грудного вскармливания. Это пример того, как «единичный случай ничего не доказывает, но всё объясняет». Большинство новых идей начинаются с простых наблюдений — таких как описанные выше. Эти наблюдения начали формировать основы моей теории ещё 35 лет назад.

Исследования на животных

Egil Harvold родился в 1912 г. После окончания своего стоматологического образования получил учёную степень по анатомии в городе Осло. Там он познакомился с некоторыми ранними работами Andreson по применению аппаратов Monoblock, а затем переехал в Германию, где подобные аппараты были улучшены и их широко использовали Balters и др. Harvold был подающим надежды студентом и увлечённым исследователем, развившим теорию экзогенной природы неправильного прикуса в противовес преобладавшей тогда наследственной теории. Не получив достаточной поддержки своих идей в Европе, Harvold с 1952 г. начинает свою практику в Канаде, где получает грант на проведение исследований, доказывающих экзогенную природу неправильного прикуса. Пожалуй, эти исследования в Торонто были одними из лучших ортодонтических исследований, проведённых на животных.

По сути, он хотел понять, что произойдёт со здоровыми обезьянами, если их привычные условия существования изменятся кардинальным образом. В одном из своих исследований он прикрепил пластиковые пластинки обезьянам к нёбу (1972) и позже сравнил этих обезьян с группой контроля. В краткосрочном периоде у обезьян с пластинками наблюдались только изменения в положении языка. Однако через некоторое время у этих обезьян произошли выраженные окклюзионные и скелетные изменения, а «у всех (подчёркивание Джона Мью) молодых особей отмечалось значительное сужение верхней челюсти».

Исследования, проведённые Harvold, убедили меня в том, что положение мышц оказывает бóльшее влияние, чем их функции. В какой-то мере это различие носит семантический характер, так как понятия «положение» (posture) и «функция» (function) весьма схожи, но нам необходимо понять различие между ними, поскольку это будет ключевым моментом в нашей дальнейшей дискуссии.

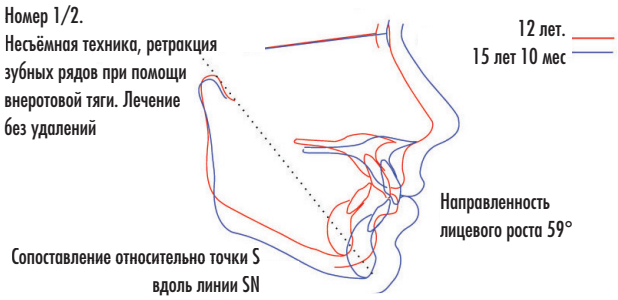

Рис. 6.4. Первый клинический случай традиционного лечения

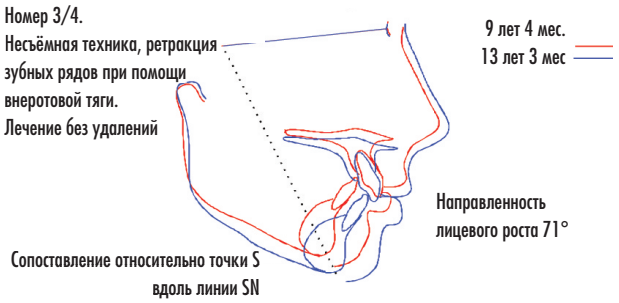

Рис. 6.5. Второй клинический случай традиционного лечения

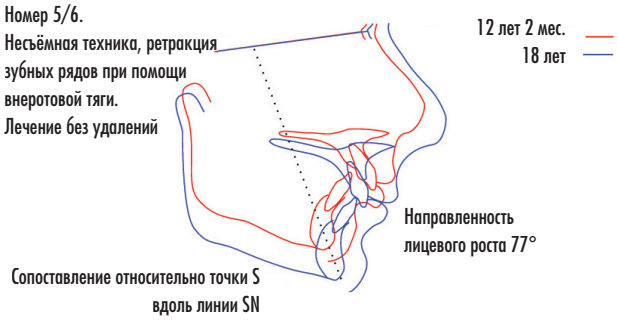

Рис. 6.6. Третий клинический случай традиционного лечения

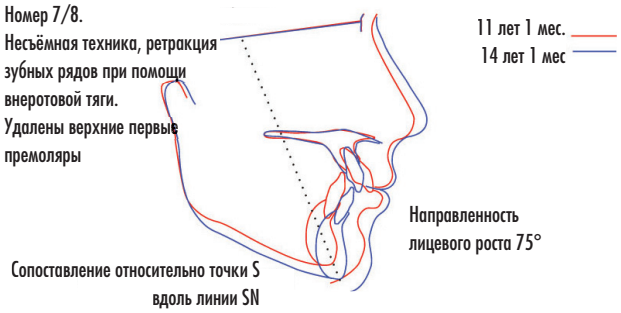

Рис. 6.7. Четвёртый клинический случай традиционного лечения

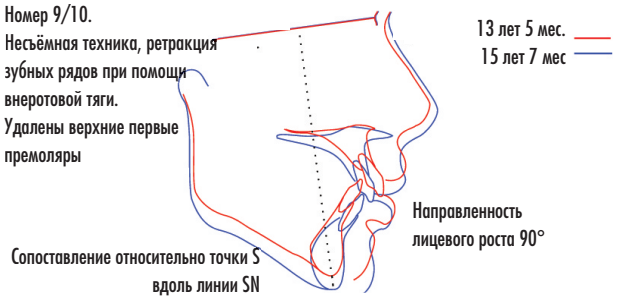

Рис. 6.8. Пятый клинический случай традиционного лечения

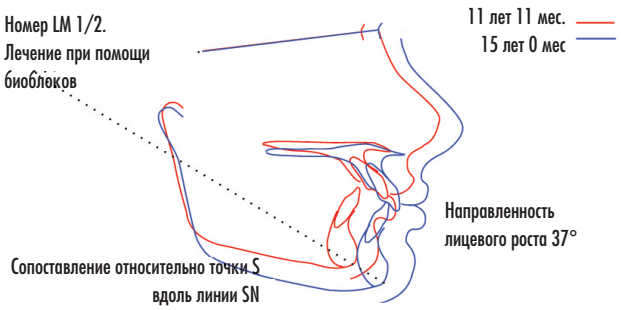

Рис. 6.9. Первый клинический случай ортотропического лечения

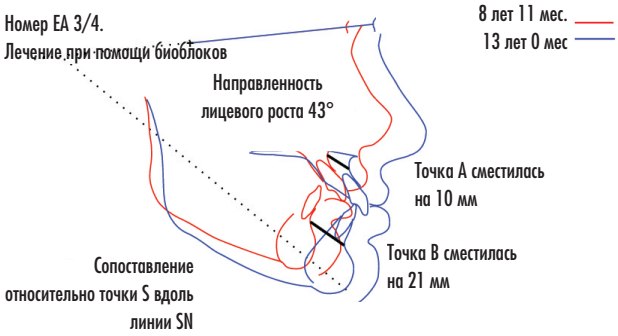

Рис. 6.10. Второй клинический случай ортотропического лечения

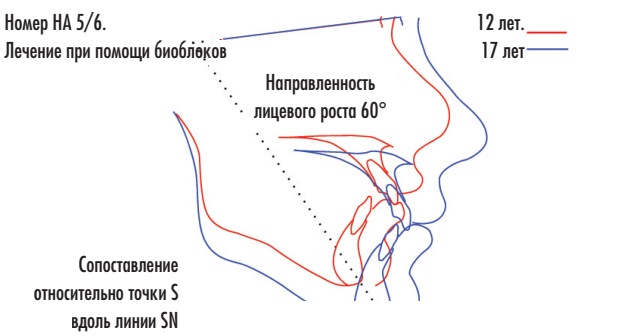

Рис. 6.11. Третий клинический случай ортотропического лечения

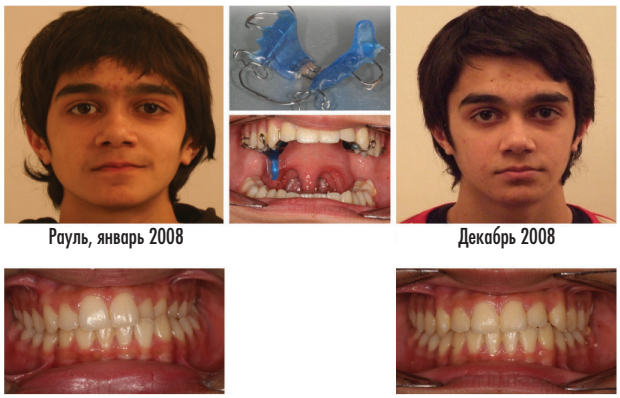

Рис. 7.6. Обратите внимание на форму губ и симметричность лица. Биоблок 1-й стадии с односторонним пелотом скорректировал его перекрёстный прикус за счёт расширения верхней челюсти на 10 мм

Рис. 7.7. Её верхняя челюсть была выдвинута кпереди, а затем с помощью биоблока 3-й стадии девочка приучилась удерживать рот сомкнутым

неправильного положения мягких тканей. В связи с этим любые попытки скорректировать нарушения окклюзии на зубоальвеолярном уровне будут приводить к нестабильным результатам. Более подробно мы уже говорили об этом в главах 1 и 4.

Синдром Марбаха (фантомный прикус)

Подобная клиническая картина была впервые описана Marbach (1976). В своей практике я встречаю пациентов с подобной патологией — приблизительно 1–2 раза в год.

Такие пациенты обычно жалуются на то, что не могут найти комфортное положение при смыкании зубов, они, как правило, уже посетили нескольких специалистов, но никто не смог разобраться в их патологии. При осмотре таких пациентов не выявляется значительных нарушений прикуса, однако пациенты предъявляют множество жалоб.

Jagger и Korzun опубликовали работу по данной патологии (2004), в которой описали подобную клиническую картину.

КЛИНИЧЕСКИЙ СЛУЧАЙ фантомного прикуса. Опубликовано с согласия «Британского стоматологического журнала».

«Господин R.G. 41 года был направлен стоматологом общей практики на консультацию к ортодонту.

Пациент предъявляет жалобы на отсутствие стабильного положения для смыкания зубов. Со слов пациента: «Челюсти постоянно стремятся найти комфортное положение». Также пациент жалуется на затруднённость и болезненность открывания рта. Ранее стоматологи пытались бороться с данной проблемой путём пришлифовывания окклюзионных поверхностей и коррекции окклюзионной плоскости с помощью ортопедических конструкций. Пациент остался недоволен полученным лечением. Симптоматика сохранилась, несмотря на тот факт, что стоматологи считали полученную окклюзию нормальной. После последовательного прохождения лечения у двух стоматологов состояние пациента только ухудшилось.

Пациент имеет весьма специфический нервно-эмоциональный статус, который мог бы свидетельствовать об употреблении наркотических препаратов или психическом расстройстве, однако никаких препаратов пациент не употреблял. При пальпации ярко выражено напряжение жевательных и височных мышц с обеих сторон. Окклюзия зубов без значимых особенностей. Пациенту поставлен диагноз «дисфункция ВНЧС (лицевая артромиалгия) и фантомный прикус».

Чтобы устранить симптоматику, пациенту был назначен окклюзионный стабилизирующий сплинт. Однако пациент не отмечал улучшений. С помощью незначительных окклюзионных вмешательств трудно облегчить подобную симптоматику. Пациент был направлен за психологической помощью по месту жительства, однако вскоре перестал посещать психотерапевта».

К сожалению, авторы полагают, что «данный случай имеет крайне неблагополучный прогноз», поскольку «этиология данного состояния до сих пор остаётся не выяснена».

Пациент с подобной симптоматикой совсем недавно обратился ко мне, приехав на консультацию из Южного Уэльса (расстояние составляет около 300 миль). Далее я приведу небольшую цитату из его 20-страничного послания, отправленного мне по электронной почте заранее, чтобы «сохранить время при личной встрече».