# ЛЕЧЕНИЕ КАРИЕСА У ДЕТЕЙ РАННЕГО ВОЗРАСТА

Виктория Васильевна Корчагина

УДК 616.314-002-053.2
ББК 57.336.6
К70

К70 Лечение кариеса у детей раннего возраста / Корчагина Виктория Васильевна. – М. : ТАРКОММ, 2020. — 272 с.: ил., фот.

ISBN 978-5-6041424-8-6 УДК 616.314-002-053.2
ББК 57.336.6

Проблема стоматологического лечения детей до 3 лет стоит особенно остро в силу малого возраста ребенка и влияния эмоций родителей на решения, принимаемые детским врачом-стоматологом в отсутствие четких протоколов ведения таких пациентов в отечественной практике. Данная книга, написанная основателем и главным врачом крупной детской стоматологической клиники на основе почти 30-летнего опыта работы, предлагает четкий алгоритм действий в зависимости от состояния полости рта и готовности к сотрудничеству малыша и родителей. Представлены все современные методы и средства лечения и профилактики кариеса в детской стоматологии, психологические подходы к ребенку. Книга богато иллюстрирована фотографиями, рисунками, схемами, рентгенограммами.
Предназначена для детских врачей-стоматологов, гигиенистов, нутрициологов, педиатров, а также интернов и ординаторов, осваивающих навыки стоматологического лечения.

Предупреждение
Ни издатель, ни автор, не несут ответственности за качество представленных в рекламе продуктов и услуг. Компании-рекламодатели не участвовали в издании этой книги и никоим образом не влияли на ее содержание. Несмотря на заявленное рекламодателями соответствие размещенных рекламных материалов медицинским стандартам и этическим нормам, факт размещения рекламы в данной книге не является подтверждением качества или ценности рекламируемых продуктов/услуг, а также декларируемых в рекламных материалах утверждений со стороны производителя.

Все права защищены. Ни одна часть данного издания не может быть воспроизведена в любой форме и любыми средствами без письменного разрешения владельцев авторских прав.

ISBN 978-5-6041424-8-6
© Текст, оформление, верстка.
ООО «ТАРКОММ», 2020

# ОГЛАВЛЕНИЕ


ВВЕДЕНИЕ 11

ПРИЧИНЫ РАЗВИТИЯ КАРИЕСА У ДЕТЕЙ РАННЕГО ВОЗРАСТА 13

1.1. Резистентность зубных тканей 13

1.2. Влияние медико-биологических факторов на формирование резистентности зубных тканей у детей раннего возраста 13

1.3. Влияние биохимических факторов риска на трансформацию резистентности тканей зуба к кариесу 16

1.4. Клинические факторы риска снижения резистентности зубов к кариесу 20

1.5. Влияние социальных, экономических и эпидемиологических факторов на повышение риска развития кариеса у детей раннего возраста 21

ВИДЫ ПАТОЛОГИЧЕСКИХ ПРОЦЕССОВ ВРЕМЕННЫХ ЗУБОВ У ДЕТЕЙ РАННЕГО ВОЗРАСТА 33

Виды разрушения зубов у детей раннего возраста 34

ПЛАНИРОВАНИЕ СТОМАТОЛОГИЧЕСКОГО ЛЕЧЕНИЯ ДЕТЕЙ РАННЕГО ВОЗРАСТА 45

3.1. Принципы группировки пациентов для составления лечебно-профилактических программ 45

3.2. Лечебно-профилактические программы для детей раннего возраста 47

ПОДГОТОВКА К ЛЕЧЕНИЮ. ПРИНЦИПЫ ПСИХОЛОГИЧЕСКОЙ АДАПТАЦИИ 53

4.1. Родители 53

4.2. Дети 57

4.3. Элементы психологической адаптации, используемые детским стоматологом в работе с детьми раннего возраста 63

4.4. Врач 65

ЛЕЧЕНИЕ КАРИЕСА И ЕГО ОСЛОЖНЕНИЙ У ДЕТЕЙ РАННЕГО ВОЗРАСТА С ПРИМЕНЕНИЕМ МЕСТНОГО ОБЕЗБОЛИВАНИЯ 73

**ЛЕЧЕНИЕ КАРИЕСА И ЕГО ОСЛОЖНЕНИЙ ПОД НАРКОЗОМ У ДЕТЕЙ РАННЕГО ВОЗРАСТА 83**

**СОВРЕМЕННЫЕ МЕТОДЫ ЛЕЧЕНИЯ КАРИЕСА У ДЕТЕЙ РАННЕГО ВОЗРАСТА 99**

7.1. Фторирование 99
7.2. Серебрение 104
7.3. Сепарация (сошлифовывание) 110
7.4. Неинвазивная герметизация фиссур 112
7.5. Химико-механическое удаление кариозного дентина (ХМУК) 120
7.6. Непрямое покрытие пульпы 126
7.7. Лечение светом низкоинтенсивного лазера «Оптодан» 136
7.8. Возможности минимально-инвазивных методов лечения кариеса у детей: озонотерапия и фотоактивируемая дезинфекция 139
7.9. Эндодонтическое лечение временных резцов 147

**УДАЛЕНИЕ ВРЕМЕННЫХ ЗУБОВ У ДЕТЕЙ ДО 3 ЛЕТ 161**

**ПРОТЕЗИРОВАНИЕ ЗУБОВ У ДЕТЕЙ РАННЕГО ВОЗРАСТА 175**

Протезирование тонкостенными металлическими коронками SSC 175
Техника Hall 186
Протезирование временных резцов 187

**СОВРЕМЕННЫЕ СТРАТЕГИИ ПРОФИЛАКТИКИ РАННЕГО КАРИЕСА 197**

10.1. Питание 197
10.1.1. Режим питания детей раннего возраста 198
10.1.2. Сбалансированность рациона питания ребенка раннего возраста по основным питательным веществам 198
10.1.3. Количество добавленного сахара и других легкоферментируемых углеводов и частота их употребления 199
10.1.4. Фтор и другие микронутриенты 200
10.1.5. Рекомендованные консистенция пищи и виды ее кулинарной обработки 200
10.2. Гигиена рта 210
10.3. Предупреждение передачи кариесогенной микрофлоры и способы снижения ее активности 211
10.4. Повышение резистентности зубов 212
10.5. Совместная работа детского стоматолога и педиатра 214
10.6. Обеспечение носового дыхания и физиологических функций глотания, жевания и речи 221
10.6.1. Дыхание 221
10.6.2. Глотание 224
10.6.3. Жевание 226
10.6.4. Речь 226

**ЗАКЛЮЧЕНИЕ 239**

**ПРИЛОЖЕНИЯ 241**

**СПРАВОЧНЫЕ МАТЕРИАЛЫ 255**

**Рис. 3.** На вестибулярной поверхности боковых резцов верхней челюсти Ивана М., 27 мес., видны светло-коричневые пятна — тусклые, шероховатые при зондировании.

* * *

Чаще родители обращаются с жалобами на появление «несчищаемого налета» на зубах, который они обнаруживают после очередного заболевания, перенесенного ребенком.

«Налет» представляет собой эмаль желтого, желто-коричневого или серого цвета, испещренную мелкоточечными или более крупными дефектами с разной степенью размягченности дна при зондировании (Рис. 4).

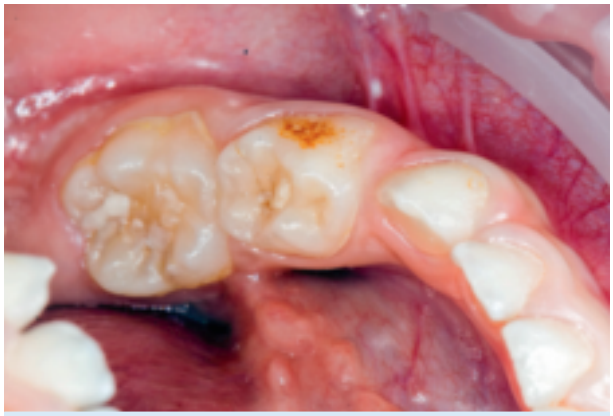

**Рис. 4.** Поражение эмали щечной поверхности временных моляров у ребенка 33 мес. Видны коричневые пятна — шероховатые, плотные и безболезненные при зондировании.

## Методы лечения

Начинать лечебную работу с таким малышом следует с обучения родителей навыкам гигиены рта ребенка и мотивации к сбалансированному питанию по возрасту. Нужно разъяснить значение и важность систематической ремотерапии, проводимой в домашних условиях (в том числе для адаптации ребенка к будущему стоматологическому лечению). После установления должного уровня доверительных отношений с родителями ребенка и стабильного снижения индекса гигиены у малыша можно приступать к одному из выбранных методов:

- фторированию эмали и дентина (см. раздел 7.1)
- лазеротерапии (см. раздел 7.7)
- озонотерапии (см. раздел 7.8), которые могут быть дополнены
- ручной обработкой дефектов (набором гелей и инструментов Кариклинз (ВладМиВа, Россия) или Carisolv (Medi Team, Швеция)) (см. раздел 7.5) и последующим пломбированием компомером или стеклоиономерным цементом.

* * *

Главная причина обращения к стоматологу родителей маленьких детей — «кариес». Такие зубы обычно выглядят по-разному. Это могут быть:

- локализованные дефекты эмали на вестибулярной поверхности резцов — полулунной или неправильной формы, расположенные в пришеечной или средней трети коронки, с пигментацией дентина разной степени выраженности, нависающими краями деминерализованной эмали (Рис. 5, 6);

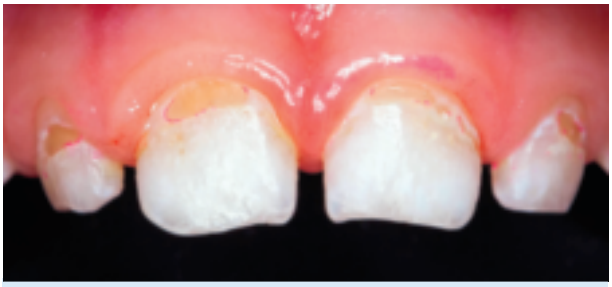

**Рис. 5.** Дефекты эмали полулунной формы в пришеечной части центральных и боковых резцов верхней челюсти у ребенка 29 мес. Дефекты стали хорошо видны после снятия зубного налета. На десне и некоторых участках зубных тканей сохраняется малиновый цвет индикатора зубного налета.

## Основные характеристики типов темперамента детей (карта наблюдения)

### Ребенок-сангвиник

Его движения характеризуются быстротой и живостью. Это активный и шустрый ребенок, достаточно выносливый и неутомимый в том занятии, которое его увлекает, но в то же время ему чрезвычайно трудно быть долго сосредоточенным на чем-нибудь одном. Дети-сангвиники легко переключаются с одного дела на другое и недостаточно усидчивы в любом из них, если не задействована их фантазия.

Высокая психическая активность сангвиника проявляется в живости ума, находчивости, стремлении к частой смене впечатлений, отзывчивости к окружающим событиям. Сфера интересов ребенка широка. Он очень общителен, часто лидирует в группе. Однако привязанности его неглубоки, а уровень общения поверхностен. Жалость и сочувствие проявляются только на словах.

Для него характерна быстрая смена эмоций: переход от слез к радости и наоборот происходит легко. Обычно такой ребенок пребывает в хорошем настроении, поскольку не может долгое время находиться в тоске и унынии. Он не фиксирует внимание на неприятных переживаниях, быстро забывает о своих детских бедах, необидчив, любое дело начинает с надеждой на успех и склонен видеть во всем светлые стороны. Его мимика богата и разнообразна; темп речи быстрый; характер, как правило, легкий. Среди них нет проблемных детей.

Процессы его возбуждения уравновешены торможением, что обусловливает четкий ритм жизни: ребенок-сангвиник легко засыпает, рано просыпается. Он не мнителен, эмоционально устойчив, уверен в себе.

При взаимодействии с таким ребенком взрослый должен удержать его внимание сначала на короткое время, а затем — на все более длительное. Чем лучше отношения ребенка и взрослого, тем лучше это получится. Чтобы периоды активности этого маленького таланта были более продолжительными, необходимо чередовать его активность с отдыхом. Общение с сангвиником складывается непринужденно: замечания взрослых он пропускает мимо ушей, но договориться с таким ребенком нетрудно (Рис. 33).

**Рис. 33.** Екатерина П., 36 мес. Быстро познакомилась с доктором, быстро уселась в кресло и разрешила осмотреть рот. Доброжелательно, но осторожно выполняла просьбы, с удовольствием рассматривала инструменты. Пообещала прийти снова.

### Ребенок-флегматик

Уравновешен, осторожен, сдержан, спокоен; его эмоциональное состояние всегда ровное. Устойчив к стрессам, маловозбудим, с невысокой чувствительностью. Движения небыстрые. Предпочитает однообразные игры и занятия, так как трудно переключается; часто играет один, для него важно соблюдение традиций и правил, их нарушение вызывает у него раздражение и даже ярость, а он любит тепло и ненавидит душевные волнения. Дети-флегматики не очень общительны. Предпочитают общество

обработанной поверхности, ее увлажнению и разрушению поверхностного слоя.

***Прогноз:*** в случае, если серебрение проводится по показаниям и с соблюдением методики, можно с высокой долей вероятности добиться стабилизации кариеса [21; 34]. По данным отделения оральной медицины Стоматологического колледжа Университета г. Осака (Япония), остановка развития кариеса после применения диаминофторида серебра в составе препарата Сафорайд спустя 3 мес. составляла 61%, спустя 6 мес. — 69%, спустя 24 мес. — 88% и достигала 97% спустя 30 мес. Развития вторичного кариеса в зубах, обработанных фтористым серебром, по истечении 2 лет не наблюдалось [19].

Более активная стабилизация кариеса замечена на гладких поверхностях зубов (щечных, язычных, нёбных, губных), а также зубах фронтальной группы [9]. Они хорошо омываются слюной по сравнению с другими поверхностями, и основным преципитатом их обработанного дентина является хлорид серебра. Интересно, что хлорид сам по себе не содержится ни в дентине, ни в самом препарате фтористого серебра, следовательно, поступает из слюны. Возможно, именно это и обеспечивает лучший результат [5].

Ни в одном из наблюдаемых нами случаев осложнений после применения фтористого серебра при лечении кариозных поражений II степени на 212 временных резцах выявлено не было [35]. В 196 зубах, наблюдавшихся в течение 3 лет, ситуация стабилизировалась. В последние годы ни я, ни мои коллеги не используем серебрение, получая хорошие результаты от других методов лечения с соблюдением эстетических требований к улыбке ребенка.

**Рис. 69.** Внешний вид зубов, сохраняющих следы серебрения, у ребенка 5,5 лет. Отмечается активное течение кариеса из-за несоблюдения индивидуальной профилактики.

**Рис. 70.** Внешний вид зубов ребенка 4 лет 2 мес., которому в раннем возрасте проводилось серебрение.

**Рис. 71.** Внешний вид зубов того же ребенка после пломбирования режущего края зубов 5.1 и кариозных полостей зубов 5.2, 6.2 компомером. Несмотря на то что сохраняется дисколорит тканей, обусловленный серебрением, форма зубов полностью восстановлена.

**Рис. 126.** Озоногенератор OzoneDTA (APOZA ENTERPRISE CO., LTD, Тайвань) с плоским зондом №3 (этот зонд рекомендуют использовать в т.ч. для обработки кариозных полостей).

## Протокол применения озонотерапии

1. рентгенография
2. ручное/машинное препарирование кариозной полости с сохранением части измененного дентина над рогом пульпы
3. обработка дна кариозной полости озоном (30 с — мощность 8)
4. пломбирование биосовместимым материалом

*или*

1. рентгенограмма
2. снятие зубного налета с поверхности коронки
3. удаление экскаватором размягченного дентина
4. обработка зуба озоном (30 с — мощность 12)
. фиксация тонкостенной металлической коронки на стеклоиономерный цемент.

Обязательным критерием возможности применения озонотерапии является отсутствие:

- явных признаков необратимого воспаления пульпы (гноя, свища, кариозного вскрытия полости зуба);
- рентгенологических изменений в костной ткани и признаков резорбции корней;
- самопроизвольной боли в анамнезе, а также боли, вызванной жеванием или приемом пищи.

В литературе активно обсуждают преимущества этого метода консервативного лечения кариеса и его осложнений у детей — реминерализацию эмали с признаками начального кариеса; возможность минимального удаления тканей во время препарирования; лучшую по сравнению с медикаментами стерилизацию кариозного дентина [18–21]. Сохранение жизнеспособности зуба благодаря использованию минимально-инвазивных подходов лечения избавляет обе стороны от материальных и временных затрат на пульпотомию, тогда как процент успешных результатов лечения аналогичен.

**Фотоактивируемая дезинфекция (ФАД)** — пришла в стоматологию из общей медицины, а конкретно — из онкологии, где она используется в течение нескольких десятилетий.

В ее основе лежит действие на бактериальные клетки раствора фотосенситайзера, активирующегося низкочастотным лазером с длиной волны 635–650 нм. Фотосенситайзер обладает тропностью к цитоплазматической мембране патогенных микроорганизмов. Благодаря своему катионному заряду он быстро приклеивается к бактериальным клеткам. Облучение раствора в зоне, подлежащей лечению, светом длины волны на пике поглощения фотосенситайзера приводит к образованию высокоактивных биологических окислителей — свободных радикалов и синглетного кислорода. Механизм действия ФАД аналогичен озонотерапии: белки, липиды, нуклеиновые кислоты и другие компоненты цитоплазматической мембраны микроорганизмов разрушаются под действием сильных окислителей.

В роли фотосенситайзера могут выступать различные классы химических веществ — фенотиазины, фталоцианины и порфирины. При контакте с тканями зуба они избирательно фиксируются к мембранам бактерий *Streptococcus mutans*; *Streptococcus sobrinus*; *Actinomyces*; *Veilonella*; *Peptostreptococcus micros*; *E. faecalis*; *Total streptococcus*; *Streptococcus intermedius*; *Lactobacillus*; *Prevotella intermedia*; *Fusobacterium nucleatum* и др., распознавая их в качестве мишеней. Для того чтобы «узнавание» произошло, во время

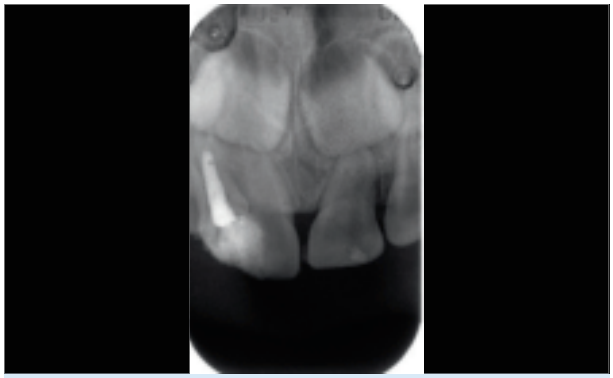

**Рис. 168.** Пломбирование ЦОЭП корневого канала одного из сросшихся центральных резцов у ребенка 2 лет 5 мес.

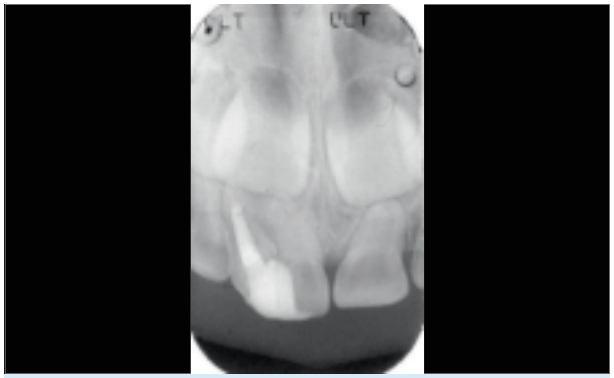

**Рис. 169.** Рентгенограмма той же пациентки, сделанная на этапе диспансерного наблюдения, спустя 1,5 года.

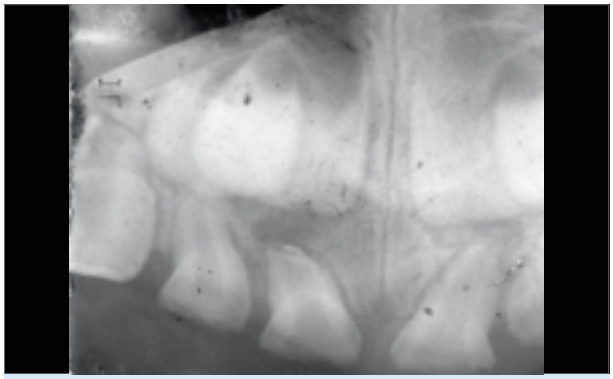

**Рис. 170.** Хронический периодонтит зубов 5.1, 6.1 со свищом у Максима Г., 32 мес. Расширение периодонтальной щели по боковой поверхности корня зуба 6.1, разрежение костной ткани в области верхушки зуба 5.1.

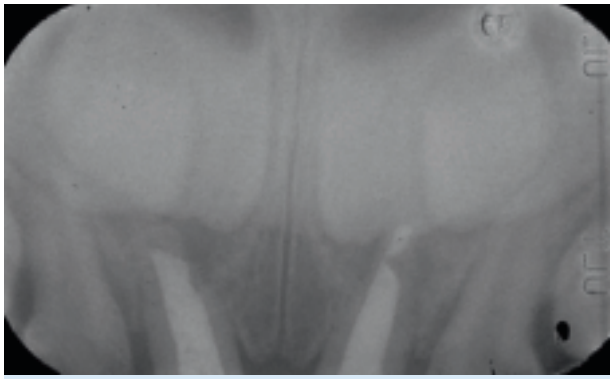

**Рис. 171.** Корневые каналы зубов 5.1, 6.1 после эндодонтического лечения и пломбирования пастой Метапекс.

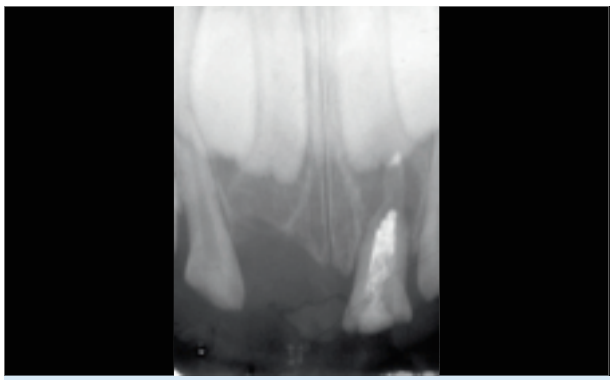

**Рис. 172.** Внутриротовая рентгенограмма того же пациента, сделанная на этапе диспансерного наблюдения (через 11 мес.). Зуб 5.1 удален в результате обострения; в корневом канале зуба 6.1 — частичная резорбция пасты Метапекс (Meta Biomed, Корея); патологическая резорбция верхней трети корня зуба.

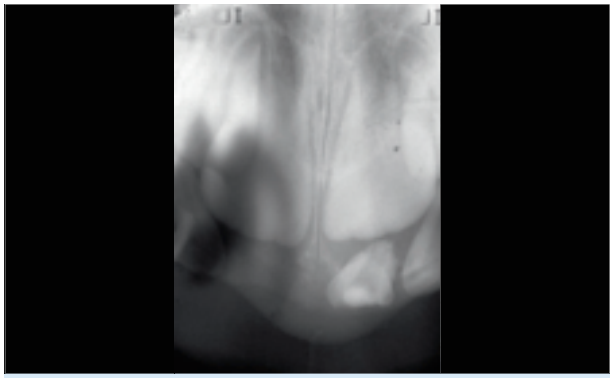

**Рис. 173.** Внутриротовая рентгенограмма Максима Г. еще через 12 мес. (возраст ребенка — 4 год 7 мес.).

Функция носового дыхания тесно связана с функцией формирующегося соматического глотания. Если у ребенка старше года сохраняется инфантильный тип глотания, поддерживаемый не угасшим сосательным рефлексом, то у него будет формироваться устойчивая привычка смешанного, а потом и ротового дыхания (Рис. 289–291). У такого малыша мы можем прогнозировать в дальнейшем различные стоматологические заболевания, а также заболевания органов дыхания.

**Рис. 289.** Григорий Ф., 18 мес. Родители принесли ребенка для лечения разрушенных зубов. Ребенок в спокойном состоянии привычно дышит ртом; язык лежит на нижней губе. Со слов мамы, кормления грудным молоком по требованию продолжаются. Особенно активно ночью.

**Рис. 290, 291.** На всех фото рот у ребенка открыт, и он привычно дышит ртом. Мама не обращает на это внимание. До консультации детского стоматолога не думала, что ротовое дыхание и множественный кариес у ее ребенка взаимосвязаны.

## Клинический случай 7

Михаил К., 4 лет. Проходит санацию рта. Наблюдая, как ведет себя ребенок, мы можем обратить внимание на то, что его рот постоянно приоткрыт; он «играет» языком, закусывает нижнюю губу (Рис. 292–294). Маму это не смущает — такое состояние кажется ей обычным. «Ведь он — ребенок». Миша часто болеет. У него есть аллергия — пищевая и поллиноз. Активность кариеса высокая. Параллельно с лечением зубов ребенок был направлен на консультацию к ортодонту. Определены показания к коррекции развивающейся аномалии прикуса, обусловленной парафункциями губ, языка, смешанным типом дыхания (Рис. 295–296). Ребенку рекомендована миофункциональная коррекция Myobrace kids trainer (Рис. 297) и проведено обучение упражнениям для исправления положения языка и тренировки носового дыхания (Рис. 298–302).